Beitrag zur Kasuistik des Myxofibroms.

INAUGURAL-DISSERTATION

zur

Erlangung der Doktorwürde

der Hohen Medizinischen Fakultät der

Rheinischen Friedrich Wilhelms-Universität

zu Bonn.

Vorgelegt am 16. Januar 1937.

von

Walter Heinen

aus Rheydt-Odenkirchen

Anton Brand, Bonn

Bonn 1937

Gedruckt
mit Genehmigung der medizinischen Fakultät
der Universität Bonn.

Referent: Prof. Dr. Graff
Korreferent: Prof. Dr. Freiherr von Redwitz

R. UNIV.
BIBLIOTHEEK
LEIDEN

Meinen lieben Eltern!

Die Bezeichnung Myxom, Myxofibrom u. a. oder Schleimgewebsgeſchwulſt iſt von Virchow in die Geſchwulſtlehre eingeführt. Vor ihm war es lediglich das an Schleim oder Gallerte erinnernde Ausſehen, was zur Zuſammenfaſſung in Urſprung und Struktur verſchiedener Geſchwülſte, z. B. als Kolloid oder als Gallertgeſchwulſt, den Anlaß gab. Virchow ſtellte dagegen als phyſiologiſches Vorbild für das Myxom, Myxofibrom u. a. das Schleimgewebe auf, wie es bei niederen Tieren ſehr verbreitet iſt, beim menſchlichen Embryo reichlich vorkommt, wie es ferner in der Wharton'ſchen Sulze des Nabelſtranges bekannt iſt. Beim Erwachſenen erhält es ſich normalerweiſe nur im Glaskörper.

Virchow hat aber zugleich zugeſtanden, daß es in reiner Form ſehr ſelten ſei und die verſchiedenſten Übergänge zum Bindegewebe ſich fänden, daß in der Grundſubſtanz faſt immer Fibrillenzüge vorkämen, von einzelnen wenigen Fäden an bis zum dichten Netze, ſo daß die Unterſcheidung vom Bindegewebe vermittelſt des Mikroſkopes unmöglich ſei.

Somit betont Virchow, daß das Myxom gegenüber dem Myxofibrom nichts weſentlich beſonderes iſt. Das Myxofibrom iſt eben ein ſtärker bindegewebig durchſetztes Myxom.

Nach Aſchoff gibt es über die Entſtehung des Myxofibroms zwei Theorien. Nach der einen heißt es, wenn aus Bindeſubſtanzgewebe echtes Schleimgewebe wird, liegt wohl ſtets kein einfach regreſſiver Vorgang zugrunde, ſondern Neubildung mit Umdifferenzierung. So iſt auch die „myxomatöſe Umwandlung“ in Fibromen (Lipomen und Chondromen) zu verſtehen. Nach der anderen heißt es, umgekehrt kommen in Myxomen auch fibromatöſe (lipomatöſe und chondromatöſe) Umwandlungen vor. Solche Umwandlungen — Differenzierungen — werden beſonders verſtändlich, wenn man die Myxome von Überreſten embryonaler Bindeſubſtanz ableitet.

Ribbert ſpricht ebenfalls von zwei Möglichkeiten der Entſtehung. Entweder iſt irgendein voll entwickeltes Binde- oder Fettgewebe bei der Tumorbildung zu Schleimgewebe geworden und damit auf ſeine emrbyonale Vorſtufe zurückgekehrt oder die Myxome gehen aus embryonalen Keimen hervor, die ihre mucinöſe Eigenſchaft behielten. Nach Ribbert kann dieſe zweite Möglichkeit nur allein ernſtlich in Betracht kommen, und belegt ſo, daß wir außerhalb des Geſchwulſtgebietes keine Umwandlung fertiger Bindeſubſtanz in typiſches Schleimgewebe kennen und daher kein Recht haben, dieſe Metamorphoſe in den Tumoren anzunehmen. Geht man von einem embryonalen Keim aus, ſo erklären ſich alle Beobachtungen über Myxome ſehr gut und das Zuſammentreffen mit jenen anderen Gewebearten läßt ſich unter der Vorſtellung leicht verſtehen, daß eben eine partielle Weiterentwicklung des Keimes im Bindegewebe, oder Fettgewebe eintrat, während eine lebhaftere Wucherung der Zellen den ſarkomatöſen Charakter mit ſich bringen.

Das Myxofibrom ſieht grauweiß und ſulzig aus. Das Gewebe beſteht aus ſpindel- oder ſternförmigen oder anders geſtalteten Zellen mit Ausläufern, die miteinander zuſammenhängen; in den Maſchen zwiſchen dieſen Ausläufern findet ſich der Schleim. Nekroſe und Erweichung kommt mitunter in Beobachtung, was ſich aus den wenigen Blutgefäßen verſteht. Auf Entſtehung aus einem embryonalen Keim ſcheint das relative häufige Vorkommen im Herzen hinzuweiſen, weil das Endokard beim Embryo aus Schleimgewebe beſteht, auch das Auftreten in Miſchgeſchwülſten.

Myxofibrome ſind ja Schleimgewebsgeſchwülſte. Zum Nachweis pathologiſchen Schleimgewebes muß Schleim mikrochemiſch feſtgeſtellt werden. Bei niedrigem Mucingehalt iſt jedoch eine ſichere Unterſcheidung von morphologiſch ödematöſem Gewebe ſchwer. Wir müſſen ferner unterſcheiden Schleim, der vom Epithel gebildet und im benachbarten Bindegewebe angehäuft wird, wie beim Schleimkrebs, und Schleim, den wir im Bindegewebe antreffen, ohne daß wir Grund haben denſelben als von Epithel gebildet zu betrachten. Hier müſſen wir Metaplaſie von Binde- in Schleimgewebe annehmen, ohne etwas näheres von der Schleimbildung angeben zu

können, wenn nicht die Geſchwulſt von einem embryonalen Schleimgewebe entſtanden iſt.

Die hiſtologiſche Unterſuchung der typiſchen, myxomatöſen Partien läßt charakteriſtiſche, vielgeſtaltige, ſternförmige, mit ſehr langen Ausläufern verſehene Zellen erkennen. Die Fortſätze ſind ſchmal, gebogen und geknickt oder gerade verlaufend und vielfach gekreuzt.

Zwiſchen den Zellen und ihren Ausläufern befindet ſich eine homogene transparente, in gehärteten Präparaten durch Gerinnung feinkörnige oder feinfädige Maſſe, durch die auch einzelne feinſte Fibrillen und ein ſpärliches Blutgefäßnetz hindurchziehen.

Die Zellen enthalten gern feine, manchmal viele Fettröpfchen. Sie ſind meiſt einkernig, zuweilen aber mehrkernig, auch ungewöhnlich groß und dann als Rieſenzellen zu bezeichnen, die zuweilen ſehr reichlich auftreten und meiſt beſonders reich an dichtgedrängten Fettröpfchen ſind. Sie erſcheinen zum größten Teil ohne Fortſätze, ſind abgerundet oder nur mit kurzen Ausläufern ausgeſtattet. Die Beziehung zu den fibröſen Teilen kommt darin zum Ausdruck, daß zwiſchen den Zellen immer mehr Fibrillen auftreten, während jene die Beſchaffenheit gewöhnlicher Bindegewebeelemente annehmen und die ſchleimig flüſſigen Zwiſchenſubſtanz zurücktritt.

Eine beſondere Art von Fremdkörpern ſind Schleimmaſſen, welche aus der Perforationsöffnung des Wurmfortſatzes bzw. eines Dünndarmventrikels, eines ſtrikturierten Darmes beim Foetus oder aus geplatzten Ovarialgeſchwülſten oder Reſten des Ductus omphalomesentericus in die Bauchhöhle übertreten können und an Ort und Stelle oder nach Verreibung durch die Darmbewegung organiſiert werden und ſo eine geſchwulſtähnliche Wucherung vortäuſchen, Pſeudomyxom des Peritoneums.

Es iſt auch wichtig, auf die Ähnlichkeit des Myxofibroms mit dem ödematös durchtränkten Fibrom hinzuweiſen. So kann eine ſtarke ödematöſe Durchtränkung des Fibroms eine ſchleimig-ſulzige Konſiſtenz und gallertiges Ausſehen der Geſchwulſt hervorrufen und ſo eine ſchleimige Umwandlung vortäuſchen. Ebenſowenig darf man ödematös-gallertiges Knochenmark in ſonſt normalen

Knochen und in ſpongiöſen Oſteomen myxomatös nennen (Virchow).

Das Wachstum der Myxofibrome iſt anfänglich und nicht ſelten dauernd expanſiv. Sie ſind dann durch eine Art bindegewebiger Kapſel abgegrenzt und ausſchälbar. Manchmal aber dringen ſie infiltrierend vor. Wo Myxom an fibrilläres Bindegewebe anſtößt, dringt es in deſſen Saftſpalten hinein und erweitert ſie. Man kann zuweilen auf große Entfernung einzelne Myxomſtraßen in der Umgebung auffinden. Die Bindegewebefaſern werden auseinandergedrängt, in Teile zerlegt und löſen ſich ſchließlich auf.

Als echte embryonale fibromatöſe Myxome ſind die umſchriebenen myxomatöſen Wucherungsherde am Nabelſtrang anzuführen, die von Ruyſch erwähnt werden. Bemerkenswert iſt, daß auch wiederholt im ſpäteren Leben ſolche in der Nabelgegend beobachtet wurden.

Im intermusculären Bindegewebe, ſowie im ſubſeröſen Lager, namentlich des Peritoneums kommt ferner Entwicklung von Schleimgeſchwülſten zur Beobachtung. Beſondere Schwierigkeit für die operative Entfernung gewähren die von Langenbeck beſchriebenen, vom epiperitonealen Bindegewebe ausgehenden Myxofibrome. Langenbeck unterſuchte ein großes Myxofibrom des retroperitonealen Bindegewebes, welches faſt das ganze Becken ausfüllte.

An den Knochen kommt ebenfalls das Myxofibrom vor, und zwar ſcheint es hier vorzugsweiſe vom Knochenmark ſeinen Ausgang zu nehmen; gerade hier ſind übrigens Übergänge zu den weichen Chondromen beobachtet. Virchow hat beſonders hervorgehoben, daß man die ſpongiöſen Oſteome mit ſchleimigem Mark nicht mit dem Myxofibrom dieſer Teile verwechſeln darf.

Von beſonderer kliniſcher Bedeutung ſind die Myxofibrome am zentralen und peripheren Nervenapparat. So hat man Myxofibrome am Porus acusticus beobachtet. Trautmann berichtet über einen Fall, in welchem zugleich mit mehreren Fibromen eine als Myxofibrom zu bezeichnende Neubildung, die mikroſkopiſche Unterſuchung zeigte Übergang von Schleimgewebe in Bindegewebe,

aus den Zellen des Warzenfortſatzes entſpringend, die Corticalis des letzteren und des äußeren Gehörganges uſuriert hatte und durch den Meatus acusticus extern. zutage getreten war. Der gemeinſchaftliche Urſprung dieſer Neubildungen, die Zellen des Warzenfortſatzes, hat kein Zylinderepithel und ziemlich ſtraffes Bindegewebe und trotzdem fand Trautmann dieſelben Verſchiedenheiten, wie ſie geſchildert ſind, ſowohl in der Anordnung der Epithelien, wie des Bindegewebes.

Auch ſah Virchow Myxofibrome an der Arachnoidea spinalis. Ferner kommen ſolche über dem Dorſalmark vor. Im letzten Fall gab die Geſchwulſt die Veranlaſſung heftiger, jahrelang beſtehender Neuralgie. Auch am Ependym der Ventrikel oder von dem Gefäßplexus ausgehend, wurden Myxofibrome beobachtet. Hertz beſchreibt ein hühnereigroßes Myxofibrom im rechten Seitenventrikel. Auch in der Hirnſubſtanz ſelbſt kommen Myxofibrome vor, beſonders im Großhirn, gerade hier können ſie durch ihre Weichheit, wie in einem Falle den Eindruck von Cyſten machen. Bemerkenswert iſt eine Beobachtung von Billroth, der eine diffuſe myxomatöſe Neubildung in den Gefäßſcheiden der Kleinhirngefäße beſchrieben hat. Billroth beobachtete einen ganz analogen Fall, in welchem die ganze rechte Kleinhirnhemiſphäre in dieſer Weiſe in eine gallertig durchſcheinende Subſtanz verwandelt war.

Das Vorkommen des Myxofibroms an den Nerven iſt ein verhältnismäßig häufiges und es iſt hier von erheblicher kliniſcher Bedeutung, weil dieſe Geſchwülſte die Urſache ſehr heftiger Neuralgien werden können und weil zudem ein multiples Vorkommen ſolcher Tumoren, ſowohl in einem als in mehreren Nervenbezirken, nicht ſelten iſt. Der Ausgangspunkt dieſer Nerven-Myxofibrome iſt das Nervenbindegewebe, das Perineurium, die Geſchwulſtmaſſe drängt die Nervenfaſern auseinander und bildet zylindriſche oder ſpindelförmige Anſchwellungen; mitunter umgibt ſie auch ſcheidenartig größere Nervenſtrecken, wie z. B. in einem Falle von Coupland, wo die Nerven des Vorderarmes Sitz multipler Myxofibrombildung waren. Dieſe Myxofibrome des Nervenbindegewebes ſind vielfach mit den Neuromen zuſammengeworfen worden; doch

liegt es auf der Hand, daß mit diesem Namen nur solche Geschwülste zu belegen sind, welche wirklich aus Nervengewebe bestehen, während die hier besprochenen Geschwülste zur Klasse der falschen Neurome gehören oder vielleicht besser als Neuromyxofibrome zu bezeichnen sind. Übrigens kommen hier meist die medullären oder die fibrösen Formen zur Entwicklung.

Über das Auftreten von Myxofibromen im Herzen, die vom subendokardialen Bindegewebe ausgehend als gestielte, zum Teil traubenartig zusammengesetzte Geschwülste in die Herzhöhle sich vorbuchten, haben Virchow, Czapek, Jürgens, Berthenson, Robin, Marchand, Pawlowsky, Jacobsthal berichtet. Auffällig ist, daß die Neubildung stets im linken Vorhof, meist in der Nähe des Mitralostium ihren Sitz hatte. Jedenfalls gehört das endokardiale Herzmyxofibrom zu den embryonal angelegten Schleimgeschwülsten. In den Fällen von Virchow, Robin und Marchand führte die Loslösung von Geschwulstteilen zu embolischem Verschluß von Hirngefäßen. Im Falle Pawlowsky rief der Tumor die klinischen Erscheinungen von Mitralstenose hervor.

Unter den Schleimhäuten wird am häufigsten die Mucosa der Nase Sitz von Schleimgewebswucherungen, welche, vom Gewebe der Nasenschleimhaut ausgehend, sich in die Nasenhöhle als gestielte Polypen, Schleimpolypen, vorbuchten. Diese Myxofibrome der Nasenhöhle sind in den Arbeiten von Hopmann und Seifert eingehend beschrieben.

Auch ist ein Myxofibrom des Kehlkopfes beschrieben. Ich möchte nun diesen interessanten Fall der Literatur anführen, der, wenn er auch nicht unbedingt hierher gehört, doch bemerkenswert ist.

Langenbeck berichtet:

Eine 50jährige, abgemagerte Patientin zeigt als Grund ihrer beinahe zweijährigen Schling- und Atembeschwerden beim Herunterdrücken der Zunge mit dem Spatel an der Epiglottis eine unebene, taubeneigroße, graurötliche Geschwulst, deren Ursprung nicht abzutasten ist. Die vordere Halsgegend erwies sich verlängert, die

Gewebe über dem Larynx hart und infiltriert, so daß die Tracheotomie erschwert ist. 5 cm langer Schnitt, Lig. hyothyr. med. fast ganz geschwunden. Der in den Pharynx eingeführte Finger eines Assistenten drängt den Tumor vor, nach Eröffnung der Schleimhaut zeigt sich derselbe vom linken Lig. aryepiglott. entspringend und bis zur linken Gießkanne verwachsen, da bei der sorgfältigen Abpräparierung starke Blutung entsteht, schiebt Langenbeck einen Badeschwamm in den Pharynx, der die Rima glottidis vollkommen verdeckt. Am 23. Tage wurde die Kanüle entfernt, bis dahin die Ernährung mittelst der Schlundsonde ausgeführt. Der Tumor war ein Fibromyxom.

Ein Myxofibrom der Uterusschleimhaut wurde von Lancereaux beobachtet.

Von drüsigen Organen ist das Vorkommen des Myxofibroms am Hoden als eine Form der Sarkocele zu erwähnen. Waldeyer beschrieb ein arborescierendes Myxofibom des Samenstranges. Außerdem finden sich in der Regel reichliche myxomatöse Wucherungen in den vom Hoden ausgehenden Mischgeschwülsten.

Die als Ovarialmyxofibrome beschriebenen Geschwülste sind als mit myxomatöser Umwandlung des Bindegewebes der Cystenwandungen aufzufassen.

Besondere Erwähnung verdienen noch die Myxofibrome der weiblichen Brustdrüsen, welche allerdings zuweilen auch in der Form der Myxoma lipomatodes auftreten. Die Entwicklung geht aus dem interstitiellen Gewebe, welches die Milchgänge und die Endbläschen umgibt, hervor; indem die Schleimgewebswucherung in die Milchkanäle hineingelangt, dehnt sie dieselben aus und erfüllt sie mit der Neubildung, welche in solchen Fällen eine blättrige oder papillöse Form hat. Die Drüse zeigt dann auf dem Durchschnitt einen eigentümlich blättrigen Bau, den Virchow mit einem durchschnittenen Kohlkopf verglichen hat. Es ist übrigens zu berücksichtigen, daß auch hier Kombinationen von Myxom und Sarkom vorkommen. Kommt es, was bei rasch wachsenden, stark vascularisierten Myxofibromen sich ereignen kann, zum Durchbruch nach außen und zur

Verjauchung, ſo macht die Geſchwulſt leicht den Eindruck einer bösartigen fungöſen Neubildung.

Auch iſt zu erwähnen hinſichtlich des Vorkommens des Myxofibroms, daß dasſelbe in ſeltenen Fällen in der Lunge (Virchow) und in der Leber (Cornil und Cazalis) gefunden wurde.

In der Niere tritt geſchwulſtförmige Schleimgewebswucherung vorwiegend in Miſchgeſchwülſten auf. Von Myxofibromentwicklung aus der Nierenkapſel liegen vereinzelt Beobachtungen vor. So berichtet Groß von einem Myxofibrom der Nierenkapſel.

„Bei einer 46jährigen Frau, welche vor drei Monaten eine Geſchwulſt im linken Oberbauch bemerkt hatte, fand ſich am oberen Pol der Niere, mit dieſem durch derbe Adhäſionsſtränge verbunden, ein kindskopfgroßer Tumor, welcher ſich hiſtologiſch als Myxofibrom erwies. Er hatte die Niere nach unten verdrängt, das Nierenbecken deformiert und zu Erweiterung und Knickung des Ureters geführt.

Mit Vorliebe ſitzen die Myxofibrome am Oberſchenkel, wo ſie von der Haut und Unterhaut, vom Zwiſchenmuskelgewebe, von den Fascien und Schleimbeuteln am Kniegelenk ausgehen, ſeltener an den Armen und in der Glutäalgegend. Ferner wurden die Myxofibrome an den großen Schamlippen, endlich am Hals, der Wange und Unterlippe beobachtet. Auch ſind hier die Schleimgewebsgeſchwülſte im Fettgewebe der Augenhöhle zu erwähnen. Dieſe Geſchwülſte können bedeutende Größe erreichen, es wurden ſolche vom Umfang eines Kindskopfes gefunden.

Nach ſeinem kliniſchen Verhalten muß man das Myxofibrom als eine gutartige Geſchwulſt bezeichnen. Wenn gewiſſe Myxofibrome, namentlich diejenigen des Nervenapparates, eine erhebliche Gefahr für den Träger haben müſſen, ſo liegt das ja im Sitz, in der mechaniſchen Beeinträchtigung wichtiger Organe durch die Neubildung. Freilich kommt gerade an den Nerven, wie ſchon erwähnt wurde, eine multiple Entwicklung der Myxofibrome vor, doch finden wir auch bei anderen Geſchwülſten, die wir zu den gutartigen rechnen, ein ſolches Auftreten an verſchiedenen Stellen eines geweblichen Syſtems. In Bezug auf das örtliche Verhalten wird

man allerdings zugeben müſſen, daß das Myxofibrom doch weniger gutartig iſt, als das ihm naheſtehende Myxolipom. Schon das oft konſtatierte raſche Wachstum der Schleimgeſchwülſte, welches namentlich bei Zellenreichtum und ſtarker Vaskulariſation ſtattfindet und die damit zuſammenhängende Neigung der Geſchwulſt zur Verjauchung, wenn die Oberfläche erreicht wurde, iſt in dieſer Richtung zu beachten, außerdem aber die Tatſache, daß die tiefer ſitzenden, namentlich die intramusculären Myxofibrome ſchwieriger vollſtändig zu entfernen ſind, ſo daß nach ſolchen Operationen Rezidive nicht zu den Seltenheiten gehören.

Indeſſen muß auch erwähnt werden, daß nach den Angaben mancher Autoren Myxofibrome vorkommen, welche nach Art der bösartigſten Geſchwülſte metaſtatiſch auftreten. So wird ein Fall berichtet, wo ein Myxofibrom wiederholt rezidivierte und ſchließlich Metaſtaſen in den Leiſtendrüſen, der Leber und dem Bruſtbein hervorrief. Gerade bei der weichen Konſiſtenz und dem zuweilen konſtatierten Gefäßreichtum und raſchem Wachstum des Myxofibroms iſt die Möglichkeit gegeben, daß entwicklungsfähige Teile der Neubildung in die Gefäße gelangen und an entfernten Orten emboliſch ſich feſtſetzen können. Die emboliſche Verſchleppung aus der Herzwand hervorgegangener Myxofibromteile wurde bereits erwähnt. In dem Falle von Marchand ſprach das Verhalten des myxomatöſen Embolus für die Annahme fortſchreitender Entwicklung desſelben in dem verſtopften Hirnarterienaſt. Jedenfalls gehört die emboliſche Verſchleppung mit Entwicklung ſekundärer Geſchwulſtknoten beim Myxofibrom zu den größten Seltenheiten. Je raſcher die Geſchwulſt wächſt, je zellenreicher ſie iſt, deſto eher wird eine derartige Metaſtaſe möglich ſein, beſonders wenn der Sitz der Geſchwulſt, wie in den angeführten Fällen einem Strombett des Blutes nahe liegt. Im allgemeinen ſind nach der Art ihres örtlichen Wachstums die embryonalen Myxome ungünſtiger als die myxoid metamorphoſierten Fibrome. Namentlich für die erſteren liegt auch die Möglichkeit eines Überganges in das Sarkom ſehr nahe; ja man muß zugeben, daß es keine ſcharfe Grenzlinie zwiſchen raſch wachſenden Myxomen und Myxoſarkomen gibt; nur zeigen die letzteren

in der Regel neben dem zellreichen Schleimgewebe noch andere Typen der ſarkomatöſen Neubildung.

Das Auftreten der Rezidive iſt kliniſch bedeutungsvoll. In den Rezidiven pflegt der myxomatöſe Charakter meiſt weniger ausgeprägt zu ſein. Entſprechend der lebhafteren Wucherung iſt die Zahl der Zellen durchſchnittlich größer. Doch finden ſich auch nach mehrmaliger Rezidivierung noch ausgeſprochene ſchleimige Partien. Unter dem Mikroſkop nehmen in häufig wiederkehrenden Myxomen die Unregelmäßigkeiten der Zellform und ſonſtige kleinere Abnormitäten zu. Ribbert fand in einem ſolchen Rezidiv in den ſchleimigen Abſchnitten die Zellen zum Teil außerordentlich groß, aber ſo mit Vakuolen durchſetzt, daß ſie eine rein wabige Struktur zeigten. Dabei war der Kern oft einfach. Es handelte ſich alſo nicht eigentlich um Rieſenzellen, die aber auch zugegen waren, ſondern um ſchleimige Aufquellungen des Protoplasmas.

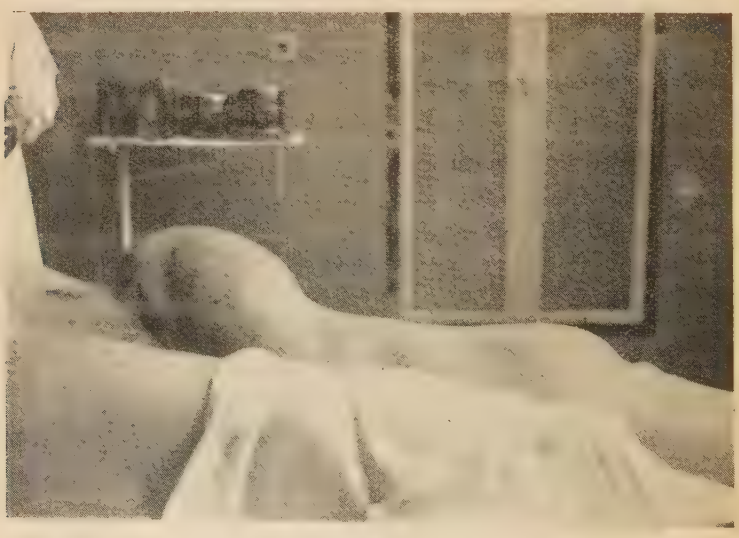

Nun möchte ich meine Fälle anſchließen. Im erſten Falle handelt es ſich um eine 30jährige Patientin.

Anamneſe:

Der Vater der Patientin iſt mit 64 Jahren an Rückenmarksleiden, die Mutter mit 62 Jahren an einer Lungenkrankheit geſtorben. Patientin hat 3 lebende geſunde Geſchwiſter, 5 weitere ſtarben als Kinder. Sie ſelbſt iſt ein 7-Monatskind. Mit 4 Jahren iſt ſie zuerſt gelaufen, ſoll immer ſehr geweckt, aber ſtill und zurückgezogen geweſen ſein. Mit 8 Jahren erſter Schulbeſuch, ſie hat angeblich gut gelernt.

An Kinderkrankheiten hat Patientin mit 5 Jahren Typhus gehabt. Körperlich war ſie nicht leiſtungsfähig. Mit 15 Jahren iſt ſie auf das linke Knie gefallen, das ſtark geſchwollen war und angeblich auseinander geweſen ſein ſoll. Punktion des Knies wurde gemacht. 5 Jahre ſpäter Operation einer Lymphzyſte. 4 Jahre hiernach ebenfalls Operation oberhalb des Knies wegen einer Zyſte mit blutigem Inhalt. Starke Gewichtsabnahme zu der Zeit. In demſelben Jahre fand ſich bereits in der Leiſte wiederum ein kleiner Knoten, der wegen der allgemeinen Schwäche der Patientin belaſſen wurde. Seit 3 Jahren ſpäter haben wir ein Dickerwerden des Knotens. Patientin konnte ſchlecht gehen, ſie hatte angeblich keine Schmerzen. Da ſie ſtets ängſtlich war, wurde der Tumor am linken Oberſchenkel erſt jetzt von den Angehörigen bemerkt.

Befund:

Kleine Patientin, die einen imbecilen Eindruck macht. Sie lacht viel, redet wenig und gibt auf Befragen kaum Antwort. Mehrere Narben am linken Oberſchenkel, längs- und quergeſtellt. In der linken Leiſte ein über kindskopfgroßer Tumor, hart, derb, über dem die Haut verſchieblich iſt, der aber ſelbſt auf der Unterlage feſtſitzt. Das Bein im ganzen verdickt. Keine Oedeme. An einzelnen Stellen Oberhaut weit, hängt wie Lappen. Am 29. 3. 33 wurde nun eine Operation durchgeführt.

Pantopon-Miſchnarkoſe. Zunächſt Längs-, dann Querſchnitt in ganzer Ausdehnung des Tumors. Durchtrennung von Haut, Unterhautfettgewebe, dann kommt man nach Durchtrennung mehrerer Schichten ſtraffen, feſten Gewebes auf den eigentlichen Tumor, der

eine feſte kräftige Kapſel hat und etwas ödematös durchtränkt iſt. An der lateralen Seite des Tumors, dieſem eng anliegend, verläuft die Vena saphena, danach muß alſo die Gefäßſcheide lateral vom Tumor liegen. Seinen Ausgangspunkt hat der Tumor augenſcheinlich von oben und zwar vom horizontalen Schambeinaſt. Er ſitzt oben am Beckenknochen ſo feſt, daß hier knöcherne Teile beim ſtumpfen Loslöſen mit entfernt werden; höchſtwahrſcheinlich iſt darum der Tumor perioſtaler Art. Auffallend ſind die dicken ſchwartigen ödematös durchtränkten Hüllen, die faſt ausſehen wie ein großer Bruchſack. Nach ſtumpfem Ablöſen iſt man mitten in der Adduktorenmuskulatur. Der Nervus obturatorius und die Gefäße liegen in weiter Ausdehnung frei. Es müſſen mehrere kleine Blutungen, die von der Vena obturatoria ausgehen, unterbunden werden. Danach gibt es aber reine Bahn. Der Tumor iſt faſt kreisrund, abſolut ſolide und derb, ſieht am ähnlichſten einem Myxom. Nach Auslöſung des Tumors wird die dicke, ſchwartige Kapſel noch entfernt. Dabei wird die Art. profunda fem. verletzt; ſie muß unterbunden werden, außerdem eine Reihe beträchtlicher Venen im Gebiet der Vena ſaphena und der Abgangsäſte der Vena femoralis. Die Vena fem. iſt außerordentlich ſtark erweitert. Dann liegt die große Wundhöhle frei, die vorzugsweiſe das ganze Gebiet medial von den großen Gefäßen umfaßt. Im lateralen Randgebiet liegen zunächſt die ſtark erweiterte Vena femoralis, lateral davon pulſiert die Art. femoralis. Im medialen Wundgebiet liegen der Pectineus und die Adduktoren. Überall iſt klare anatomiſche Überſicht. Unterbindung einer Reihe Gefäßſtümpfe, ſodaß zum Schluß das Wundgebiet vollkommen trocken iſt. Einige ſubcutane Nähte, namentlich um die Wundhöhle unter dem horizontalen Schambeinaſt auszufüllen. Vollkommener Hautverſchluß.

Nach der Operation:

Zunächſt gibt man Tropfklysma. Patientin verhält ſich ſehr ruhig. Der eingelegte Katheter funktioniert tadellos.

2. 4.: Patientin hat bereits Stuhl. Katheter wird weggenommen. Erſter großer Verbandwechſel. Urin: o. B.

5. 4.: Die mikroskopiſche Unterſuchung des Tumors ergab Myxofibrom.

Die Wunde ſcheint ſich vollkommen p. pr. zu ſchließen, bis auf eine kleine Stelle am Kreuzungspunkt der Schnitte.

8. 4.: Patientin hat auf dem ganzen Körper, beſonders am Bauch länglich runde rötliche Flecken mit gezacktem, leicht erhabenem Rand, die aber keineswegs jucken oder ſchmerzen. Sie erhält Kalzan. Angeblich hat ſie auch zu Hauſe des öfteren ſolche Flecken, die von ſelbſt verſchwinden, gehabt. Die Wunde wird mit Maſtiſolverbänden verſehen.

20. 4.: Verhaltung: Große, hart infiltrierte rote Stelle am linken Oberſchenkel. An einigen Stellen wird die Wunde geöffnet. Danach Wärme. Nach einigen Tagen ſetzt ſtarke Sekretion ein. Abſolute Bettruhe.

1. 5.: Die Entzündung und Infiltration ſind ſoweit zurückgegangen. Die Sekretion läßt nach. Patientin hat bis jetzt keine Schmerzen gehabt. Die roten Flecken ſind weg.

10. 5.: Patientin geht zum einweiſenden Arzt gebeſſert, nicht arbeitsfähig zurück. An zwei Stellen etwa 2 cm lange, friſch granulierende, oberflächliche Wunde.

Patientin wird alſo am 10. 5. 1933 entlaſſen, am 1. 4. 1935 findet Wiederaufnahme ſtatt. Seit mehreren Monaten bemerkte Patientin wieder eine Anſchwellung des linken Oberſchenkels, die rapide zugenommen habe.

Befund:

An der Innenſeite des linken Oberſchenkels befindet ſich ein nicht druckempfindlicher, von der Inguinalgegend bis unter das Knie reichender Tumor, von weicher, zum Teil ſchwammiger Konſiſtenz. Er iſt auf der Unterlage verſchieblich, ebenſo gegenüber der Haut.

Operation am 2. 4. 1935:

In Miſchnarkoſe Längsſchnitt an der Innenſeite des linken Oberſchenkels vom Knie aufwärts bis in die Schenkelbeuge, alſo in

ganzer Länge des Oberſchenkels. Nach Abpräparierung der Haut gelangt man zunächſt in eine Partie von ſubcutanem Fett, das mehrere Finger breit dick iſt. Dieſe Fettſchicht wird zunächſt freigelegt und dann herauspräpariert. Der weit nach oben hin, etwas unterhalb der Fossa ovalis gelegene harte Knoten iſt ein gut taubeneigroßer Tumor, der dem früheren Tumor abſolut gleicht und deswegen als Rezidiv angeſprochen werden muß. Er liegt an der Gefäßſcheide derart feſt, daß er von der Art. femoralis ſorgfältig abpräpariert werden muß. Der übrige Teil der enormen Geſchwulſt beſteht aus lauter Fett, das aber mit dem übrigen Gewebe, wie beiſpielsweiſe der Muskulatur, beſonders des Sartorius ungewöhnlich feſte Verbindungen eingegangen iſt. Sie iſt außerdem ſehr derb, ſchleimartig, ödematös durchtränkt. Dieſe ganze ſchleimig fettig entartete Partie an der Innenſeite des Oberſchenkels hält ſich vorwiegend im Verlauf der Gefäßſcheide und iſt augenſcheinlich ſehr mit der Muskulatur verknüpft, die auch an ſich ihre intenſiv rote Farbe verloren hat und einen blaſſen degenerierten Eindruck macht. Die eigenartige Schleimgeſchwulſt iſt überall hereingewachſen in die Muskulatur, infiltrativ, ſonſt auch expanſiv durch Verdrängung benachbarter Weichteile. An der Innenſeite des Kniegelenkes iſt eine über fauſtgroße, mit braunrotem Blut und Fibringerinnſeln ausgefüllte Höhle mit fingerdicker Wand, die das gleiche Ausſehen hat, wie der übrige Teil der Geſchwulſt. Auffallend iſt auch, daß die Gelenkkapſel an der Geſchwulſtbildung beteiligt iſt, die große divertikelartige Ausſtülpungen und Ausbuchtungen gemacht hat. Nachdem große Mengen dieſes eigenartigen myxomatöſen Gewebes aus der Cutis, der Gelenkkapſel, der Muskulatur der Gefäßſcheide herauspräpariert und entfernt worden ſind, werden mehrere große Hautlappen excidiert, um dem Äußeren des Beines wieder etwas Form zu geben. Zunächſt wird an der Innenſeite des Oberſchenkels ein langer Streifen bis handbreit herausgeſchnitten, dann ein querer vor dem Kniegelenk und ebenſo auch ein querer nach der Kniekehle zu. Sämtliche Wunden werden primär durch Naht geſchloſſen ohne jede Drainage. Feſter Kompreſſionsverband, Lagerung auf T-Schiene.

Nach Beendigung der Operation hat Patientin einen guten Puls, ſieht auch gut aus. Während der Operation trat einmal eine etwas ſtärkere Zyanoſe auf, die aber raſch wieder verſchwand. Sie wurde dann mit dem Wagen von einer Schweſter heraufgefahren. Kurze Zeit darauf wurde telephoniert, es ſolle gleich einer von den Ärzten heraufkommen, da Patientin ſchlecht atme. Ein Arzt iſt dann ſofort mit dem Aufzug heraufgefahren. Patientin lag im Bett. Zwei Schweſtern bei ihr, eine machte künſtliche Atmung. Patientin war aber augenſcheinlich ſchon tot. Es war kein Puls zu fühlen, auch nicht an der Carotis. Die Pupillen waren weit, keinerlei Atmung. Sie wurde dann wieder auf den Wagen gelegt in höchſter Eile, um ſie flach hinzulegen und ausgiebig künſtliche Atmung machen zu können. Nach kurzer Zeit hörte man auch wieder einzelne Herztöne, etwa ein halbes Dutzend in unregelmäßiger Stärke. Auch die Pupillen ſchienen etwas kleiner zu werden. Es wurde die künſtliche Atmung dann noch faſt eine halbe Stunde fortgeführt, leider ohne Erfolg.

Es wäre nicht ausgeſchloſſen, daß eine Embolie eingetreten iſt.

Die Unterſuchung vom pathologiſchen Inſtitut der Univerſität Berlin vom 4. 4. 1933 gab folgenden Befund:

„Das überſandte Stück aus dem Tumor der linken Leiſtengegend erweiſt ſich hiſtologiſch als myxofibromatöſes Gewebe. Da nur ſehr vereinzelt Mitoſen beobachtet werden können, iſt die Geſchwulſt mit großer Wahrſcheinlichkeit gutartig; es läßt ſich jedoch genaueres über die Wertigkeit nicht ausſagen, da $^{9}/_{10}$ des Gewebes nekrotiſch und nur in der Umgebung kleinerer Gefäße erhaltene Geſchwulſtpartien ſichtbar ſind.

Diagnoſe: Wahrſcheinlich Myxofibrom.“

Im zweiten Falle meiner Arbeit handelt es ſich um einen 58jährigen Patienten.

Anamneſe:

Der Vater des Patienten ſtarb mit 84 Jahren. Die Mutter hat Patient kaum gekannt. Ein Bruder iſt geſtorben, vier übrige ſind geſund.

Die Frau und 4 Kinder des Patienten ſind geſund. Eine Tochter ſtarb an Tuberkuloſe, eine andere an Rippenfellentzündung.

Patient iſt nie ernſtlich krank geweſen. Vor etwa 30 Jahren erlitt er durch einen Glasſplitter eine Verletzung ſeines rechten Auges. Im Kriege verlor er rechts das Gehör. Anfang des Jahres 1935 bemerkte Patient, daß er eine Schwellung an der Innenſeite des linken Oberſchenkels hatte, etwa von der Größe und Dicke einer Hand. Schmerzen oder irgendwelche Beſchwerden hat er nicht davon gehabt. Er zeigte dieſe Schwellung dem Arzte, der zufällig im Hauſe war. Dieſer habe ihm geſagt, er möge darauf achten, ob die Geſchwulſt ſich vergrößere und hat ihn gleichzeitig auch an den Chirurgen verwieſen, der ihm die Operation anriet.

Befund:

Kräftig gebauter, unterſetzter Mann. In der rechten Leiſte über kindskopfgroßer, praller Tumor, der ſich nur wenig verſchieben läßt. Er liegt in der Gegend der Gefäßſcheide. Ein Oedem der Umgebung oder des Beines beſteht nicht. Der Bauch iſt frei. Herz und Lunge ſind, ſoweit feſtzuſtellen, ohne pathologiſchen Befund. Urin: o. B.

Beſondere Beſchwerden macht der Tumor nicht. Weil er größer geworden iſt, will der Patient ihn entfernen laſſen.

Operation am 11. 3. 35:

Unter Lumbalanästhesie, die vollkommen iſt, wird Längsſchnitt über der Höhe der Geſchwulſt gemacht, nach oben hin bis über das Poupart'ſche Band hinaus, nach abwärts bis etwa zur Mitte des Oberſchenkels. Es wird dann Schritt für Schritt weiter gegangen, bis man auf die Gefäßſcheide kommt. Die Arterie liegt im größten Teil des Schnittbereiches vor, die Vene liegt im Fett und iſt nicht zu ſehen, wird auch weiter nicht herauspräpariert. Dann wird auf die Tumorkapſel eingedrungen, nachdem eine Reihe Unterbindungen angelegt ſind. Der Tumor hat ſich in dem Raum zwiſchen Poupart'ſchem Band nach oben lateral und Musc. pectineus nach innen entwickelt, alſo etwa im Scapa'ſchen Dreieck. Der Tumor erſtreckt ſich aber ungeheuer weit nach der Rückſeite

des Oberſchenkels. Man könnte faſt zu der Auffaſſung kommen, daß er von der Scheide des Nervus iſchiadicus ausgegangen wäre. Sein Hauptanteil liegt nach innen und hinten vom Femur. Er läßt ſich aber überall faſt ſtumpf auslöſen. Einzelne feſt haftende Stränge, die zur Kapſel hinziehen, werden gefaßt und unterbunden; nirgendwo eine ſtärkere Blutung. Der Tumor faſt kindskopfgroß, iſt unregelmäßig gelappt, ſchmutzig gelb an der Oberfläche. Nach vollkommener Entfernung fühlt man den Trochanter minor, von deſſen Perioſt er ausgegangen ſein könnte. Er iſt zwei Pfund ſchwer (friſch gewogen). Nach Unterbindung aller Gefäße wird die Fascia lata genäht, dann die Hautwunde vollkommen durch Klammern oder Naht verſchloſſen.

Nach der Operation:

18. 3. 35: Beſondere Beſchwerden beſtehen nicht. An der Unterſeite des linken Unterſchenkels leichtes Oedem, Haematom mit ſtarker Verfärbung der Haut und faſt des ganzen Oberſchenkels. Beim Verbandwechſel iſt die Wunde p. pr. geheilt. Bei der Entfernung der Fäden entleert ſich aus den Stichkanälen altes Blut. Die ganze Umgebung der Narbe iſt geſchwollen, prall. Es beſteht anſcheinend ein ſtarkes Haematom des ganzen Wundbettes. Deswegen weiterhin Bettruhe.

21. 3.: Verbandwechſel, weiterhin Bettruhe.

27. 3.: Patient geht gegen Revers nach Hauſe.

Das Haematom hat ſich etwas verkleinert, zu einer ſtärkeren Entleerung nach außen hin iſt es nicht gekommen. Eine weitere Unterſuchung des Abdomens und der Lunge kann nicht erfolgen, da Patient das Krankenhaus ſofort verläßt. Es beſteht noch ein leichtes Oedem des Oberſchenkels. Beſondere Beſchwerden hat Patient beim Gehen nicht.

Die Unterſuchung vom pathologiſchen Inſtitut der Univerſität Berlin vom 18. 3. und 2. 4. 1935 gaben folgenden Befund:

18. 3.:

„Das überſandte Stück aus dem Tumor der linken Schenkelbeuge beſtand makroſkopiſch aus einem ſchwammigen Gewebe, das zentral eine Nekroſe zeigte. Kapſel glatt, erſcheint intakt. Im hiſtologiſchen Schnitt beſteht das Tumorgewebe aus überaus locker angeordneten Zellelementen mit reichlichen vakuoligen Zwiſchenräumen, in denen ſich leicht bläulich anfärbende homogene Maſſen befinden. Die Zellen ſelbſt zeigen die mannigfachſten Größen und Formen, von der kleinen Rundzelle bis zur mehrkernigen Rieſenzelle. Letztere beſonders ſind ſehr chromatinreich. Der Plasmaleib zeigt vielfach ſternförmige Veräſtelung und bildet in ſtarkem Ausmaß kollagene Faſern, die durch die oben erwähnte Grundſubſtanz auseinandergeſprengt und aufgefaſert erſcheinen. Herdförmig im Schnitt liegen Anſammlungen von Rundzellen und Plasmazellen. Ein Teil des Tumors iſt nekrotiſch. Die Gefäße zeigen vielfach eine Aufquellung ihrer Wand mit Homogeniſierung ihrer Umgebung.

Diagnoſe:

Es handelt ſich um ein myxomatöſes Sarkom, deſſen Kernreichtum zwar nicht groß iſt, bei dem jedoch die Heterotypie der Kerne und der Chromatinreichtum auf eine ſtarke Wachstumstendenz hinweiſen. Die überaus ſtarke Bildung ſchleimartiger Subſtanz iſt nicht ganz gewöhnlich, ſpricht jedoch nicht gegen den bösartigen Charakter der Geſchwulſt.

2. 4.: Ich bin der Meinung, daß trotz der vom Aſſiſtenten hervorgehobenen und zum Teil ſtark atypiſchen Zellformen, das Myxom zur Zeit der Operation noch gutartig war. Die atypiſchen Zellformen führe ich auf die ſtarke Selbſtvergiftung des Tumors zurück. Entſcheidender iſt mir, daß der Tumor doch im ganzen ſehr zellarm und vor allem ſehr gut begrenzt iſt. Ich würde alſo doch gutartiges Myxom und nicht Myxo-Sarkom annehmen.

Im allgemeinen iſt zu ſagen, daß die Therapie der Myxofibrome darin beſtehen muß, ſie möglichſt ſofort chirurgiſch anzu-

gehen, wobei auf die radikale Entfernung der Geſchwulſt größter Wert zu legen iſt um einer etwaigen Rezidivierung vorzubeugen.

Zuſammenfaſſend iſt zu ſagen, daß die Myxofibrome ganz ſeltene Geſchwülſte ſind. Jedoch ſoll man trotz ihrer meiſt gutartigen Geſchwulſtform ſie nicht unterſchätzen, da ſie manchmal ſehr expanſiv wachſen und durch ihre Größe, die ſie erreichen können, einerſeits oft Ausfallserſcheinungen je nach ihrem Sitz herbeiführen können und andererſeits natürlich ſtark behindernd wirken können. Auch wachſen ſie oft infiltrierend, ſo daß ſie ſchwieriger zu entfernen ſind und Rezidive nicht zu den Seltenheiten gehören.

Literaturnachweis.

1. Paget: Lect. on surgical path. LL.
2. Müller, J.: Arch. f. Anat. u. Phyſiol. 1836.
3. Virchow: Arch. 1857, 11.
4. Virchow: Die krankhaften Geſchwülſte L.
5. Billroth: Beiträge zur patholog. Hiſtologie, Berlin 1858.
6. Langenbeck: Arch. f. klin. Chir. 1.
7. Levrat-Perroton: Sur un cas de Glycosurie. Thèse de Paris. 1859.
8. Volkmann: Virchow's Archiv.
9. Müller, W.: Beobachtungen des pathologiſchen Inſtitutes zu Jena. 1871.
10. Cornil et Cazalis: Gaz. méd. 1872.
11. Lancereaux: Anat. patholog.
12. Wood, J.: Transcact. of the Path. Soc. 1878.
13. Köſter: Sitzungsber. d. Niederrhein. Geſellſchaft f. Natur- und Heilk. 1881.
14. Hopmann: Monatsſchr. f. Ohrenheilk. 1885, 6.
15. Seifert: Verhandl. d. phyſik.-med. Geſellſchaft in Würzburg. 1887.
16. Virchow: Charité-Annal. 6.
17. Chevalier: Etude sur le myxome, Paris 1891.
18. Marchand: Über den Bau der Blaſenmole. Zeitſchr. f. Geburtsh. 22.
19. Orth: Über Schleim und Schleimgeſchwülſte. Königl. Geſellſch. d. Wiſſenſch. Göttingen 1895.
20. Czapek: Prager med. Wochenſchr. 1891.
21. Jürgens: Berliner klin. Wochenſchr. 1891.
22. Berthenson: Arch. de méd. expérim. et d'Anat. path. 1893.
23. Marchand: Berliner klin. Wochenſchr., 1894
24. Pawlowsky: Berliner klin. Wochenſchr. 1895.
25. Kickhefel: Syſtematiſche Stellung des ſchleimigen Gewebes.
26. Lexer: Lehrbuch der allgemeinen Chirurgie.
27. Lubarſch und Oſtertag: Ergebniſſe der allg. path. Morphol. u. Phyſ. 1895.
28. Aſchoff: Lehrbuch der allg. und pathologiſchen Anatomie.
29. Ribbert: Lehrbuch der allg. und pathologiſchen Anatomie.
30. Schmidt's Jahrbücher der Medizin. 1863.
31. Krogius, A.: Acta chir. scand. 64, 1929 und 1928.
32. Brodowski: Denkwürdigk. d. Geſ. d. Werſch. Aerzte, 1867.
33. Hoyer: Nachweis des Mucin, Arch f. mikroſk. Anat.
34. Weichſelbaum: Virchow's Archiv.
35. Virchow: Annal. d. Charité-Krankenh. 8, 2.
36. Schuh: Pſeudoplasmen. 1854.

37. Rokitansky: Path. Anat. 1855, 1.
38. Wagner, E.: Virchow's Archiv. 8.
39. Billroth: Archiv d. Heilk., 3.
40. Lebert: Atlas d'Anat. path. Pl.
41. Weber, C. O.: Chir. Erfahrungen. 1859.
42. Cornil et Ranvier: Man. d'histol. path., 1.
43. Coupland: Ibid. 1 u. 2.
44. Robin: Ibid. 1893.
45. Jacobsthal: Arch. f. patholog. Anatomie u. Physiologie 159. B. 1900.

Lebenslauf.

Ich, Walter Heinen, wurde als Sohn des Kaufmanns Josef Heinen und seiner Ehefrau Maria geb. Nuys am 6. Juni 1909 zu Odenkirchen geboren. Ich bin arischer Abstammung. Zuerst besuchte ich die Elementarschule zu Odenkirchen. Ostern 1929 erhielt ich an der Oberrealschule zu M.Gladbach das Zeugnis der Reife. Nun widmete ich mich dem Apothekerberuf und erledigte in der Odenkirchener Stadtapotheke die Praktikantenzeit. Anschließend legte ich an der Regierung zu Düsseldorf mein pharmazeutisches Vorexamen mit „gut“ ab. Anschließend ging ich zum Medizinstudium über und bezog die Universität in Köln. Im Sommer 1933 bestand ich an der Universität Marburg die ärztliche Vorprüfung mit „sehr gut“ und legte im Herbst 1936/1937 an der Universität Bonn das ärztliche Staatsexamen mit „gut“ ab.

Zum Schlusse ist es mir eine angenehme Pflicht, Herrn Chefarzt Dr. Sickmann in M.Gladbach für die Überlassung des Themas und der beiden Fälle, außerdem Herrn Professor Dr. Graff für die Übernahme des Referates meinen verbindlichsten Dank auszusprechen.